SAN FRANCISCO 15, CALIF.

UEBER EIN

COLOBOM DER INNEREN AUGENHÄUTE

ohne

COLOBOM DER IRIS.

MIT ZWEI TAFELN.

INAUGURAL-DISSERTATION

zur

ERLANGUNG DER DOCTORWÜRDE

bei der

MEDICINISCHEN FACULTÄT DER RHEINISCHEN FRIEDRICH WILHELMS-UNIVERSITÄT

ZU BONN EINGEREICHT UND MIT THESEN VERTHEIDIGT

AM 29. DECEMBER 1871

von

HUGO VON HOFFMANN.

OPPONENTEN:

DR. MED F. CRAMER.

DR. MED. G. JEHN.

DR. MED. W. HERR.

FRANKFURT A. M.

DRUCK VON MAHLAU & WALDSCHMIDT.

1871.

UEBER EIN

COLOBOM DER INNEREN AUGENHÄUTE

ohne

COLOBOM DER IRIS.

MIT ZWEI TAFELN.

INAUGURAL-DISSERTATION

zur

ERLANGUNG DER DOCTORWÜRDE

bei der

MEDICINISCHEN FACULTÄT DER RHEINISCHEN FRIEDRICH WILHELMS-UNIVERSITÄT
ZU BONN EINGEREICHT UND MIT THESEN VERTHEIDIGT
AM 29. DECEMBER 1871

von

HUGO VON HOFFMANN.

OPPONENTEN:

DR. MED F. CRAMER.
DR. MED. G. JEHN.
DR. MED. W. HERR.

FRANKFURT A. M.
DRUCK VON MAHLAU & WALDSCHMIDT.
1871.

Digitized by the Internet Archive
in 2026

https://archive.org/details/IA40153709_0099

MEINEM VEREHRTEN LEHRER

HERRN PROFESSOR SÄMISCH.

Durch die Güte des Herrn Professor Sämisch wurde ich in den Stand gesetzt, einen Fall von Colobom der inneren Augenhäute ohne die Complication mit Colobom der Iris mehrere Male zu untersuchen, und möge es in den folgenden Zeilen gestattet sein, denselben eingehender zu beschreiben.

Da bis jetzt erst ein diesem analoger Fall und zwar von Herrn Prof. Sämisch im Arch. f. Ophthalmol. XV. 3 p. 276 mitgetheilt wurde, so dürfte wohl ein kurzer Rückblick auf die Entwicklung der Lehre vom Colobom, und dann eine Zusammenstellung der verschiedenen bekannt gewordenen Fälle colobomatöser Hemmungsbildungen, nach der Grösse der Spaltbildung und der Betheiligung der einzelnen Augenhäute an derselben geordnet, manchem Leser nicht unwillkommen sein.

Vor der wichtigen Erfindung des Augenspiegels durch Helmholtz musste sich die Lehre vom Colobom auf das beschränken, was etwa äusserlich an der Iris als Spaltbildung wahrgenommen werden konnte, oder was etwaige glückliche Sectionen colobomatöser Augen erkennen liessen. Beides wurde, wo sich die Gelegenheit dazu bot, möglichst benutzt. Die höchst seltene Spaltbildung der Iris nach oben oder zu den Seiten sowohl, als auch die öfter vorkommende Spaltung nach unten wurden beobachtet und beschrieben. Ph. von Walther war der Erste, welcher schon 1821 für die Entstehung der Missbildung, welche er Colobom nannte, eine Erklärung zu geben versuchte.

Er nahm an, dass das Colobom wie die Hasenscharte und die Spina bifida eine Hemmungsbildung sei, indem die voll-

kommene Vereinigung der beiden Halbkugeln, aus denen er das Auge entstehend dachte, durch irgend welche Umstände verhindert sei.

Den ersten Sectionsbefund colobomatöser Augen lieferte darauf v. Ammon, Zeitschrift f. Ophthalmol. Bd. I. p. 55.

Derselbe fand neben dem Colobom der Iris auch eine Spaltung des Corpus ciliare, der Choroidea und auch der Netzhaut. Durch diesen Befund gelangte v. Ammon zu der Auffassung, dass die normale Entwicklung der Iris von dem völligen Verschluss der Choroidealspalte abhänge und das Offenbleiben der letzteren nothwendig Colobom der Iris zur Folge habe.

Arnold hob dagegen hervor, dass bei vielen Embryonenaugen die Iris als ein geschlossener Kreis gefunden werde, ohne dass die Choroidealspalte geschlossen sei. Er führte daher das Iriscolobom auf eine mangelhafte Entwicklung der Gefässe in dem unteren Abschnitt der Iris zurück. Diese Frage blieb trotz der gegenseitig beigebrachten Gründe, welche ausführlich von E. Fichte in der Zeitschrift für rationelle Med. von Henle und Pfeuffer N. F. Bd. II. p. 140 mitgetheilt werden, lange Zeit unentschieden.

Durch die neueren Untersuchungen Remak's brach sich die von Stellwag zuerst in der Zeitschrift der k. k. Gesellschaft der Aerzte zu Wien, 1854 Heft 1 p. 17, klar besprochene und von Baumler in der Würzburger med. Zeitschrift, Bd. III. 1862 p. 75, folgendermaassen formulirte Anschauung Bahn: „dass nämlich das Colobom als der Rest einer in den ersten Entwicklungszuständen des Auges vorübergehend vorhandenen Spalte der zur primitiven Anlage des Auges gehörigen Membranen (Retina und Choroidea) zu betrachten ist, dass die zugleich vorhandenen Anomalien der secundären Organe (Iris, Sclera und Cornea) nothwendige Folgezustände, also secundäre Bildungsfehler darstellen."

Dieser Anschauung liegt noch die Darstellung Remak's zu Grunde, dass aus dem äusseren Blatte der durch den Glaskörper und die Linse eingestülpten secundären Augenblase aus-

schliesslich die Choroidea und aus dem inneren Blatte die Retina entwickelt werde.

Seitdem nun aber durch die Mittheilungen Kölliker's (siehe dessen Entwicklungsgeschichte p. 258), namentlich aber durch die mit Zeichnungen erläuterten Untersuchungen Max Schultze's in dessen Archiv für mikroskopische Anatomie Bd. II. p. 236 unzweifelhaft nachgewiesen wurde, dass aus dem äusseren Blatte der secundären Augenblase allein das Pigmentepithel der Retina, nicht aber die ganze Choroidea entstehe, so ist auch die von Schöler ausgesprochene Ansicht vollkommen unterstützt, dass nämlich bei einer Spalte im Innern des Auges nur von einer Spaltung die Rede sein könne, welche primär nur die Retina betrifft, nicht aber die Choroidea. Schöler rechnete dabei aber noch das Pigmentepithel zur Choroidea (Schöler, Dissert. inaug. Mitau de oculi evolutione).

Das Offenbleiben des Spaltes in der Retina sammt ihrem Pigmentepithel ist das Moment, aus dem eine unvollkommene Entwicklung der Choroidea und auch oft der Sclera erklärt werden muss.

Die Entwicklung der Sclera und Choroidea muss man sich so vorstellen, dass beide Häute zusammen aus dem mittleren Keimblatt entstehen, sich von allen Seiten um die secundäre Augenblase anlegen und sich erst später in die zwei so differenten Schichten, die innere Gefässhaut und die äussere harte Sclera differenciren.

Die Mittheilung Max Schultze's (die Retina pag. 1033, Stricker's Gewebelehre): „dass die Netzhaut in der ersten Zeit ihrer Bildung bis über den Rand der Linse nach vorn reiche und durch verschiedene Entwicklung ihrer verschiedenen Abschnitte eigentliche Netzhaut, die Pars ciliaris derselben und endlich das hinter der Iris liegende Pigment werde," macht die so häufig zu beobachtende Colobombildung in der Iris neben Colobom im Inneren des Auges leicht erklärlich.

Zugleich führt aber auch diese Betrachtung zu der Vermuthung, dass gerade die mangelhafte Entwicklung des

Pigmentepithels es sein möchte, welche ein Zurückbleiben der Entwicklung der Iris und der Choroidea bedinge.

Dasselbe spricht auch schon Max Schultze am Schluss seiner neuesten Abhandlung über die Retina im Handbuch der Lehre von den Geweben, herausgegeben von Stricker, p. 1034 aus: „Jedenfalls liegen hier noch unbekannte Beziehungen der Entwicklung des Pigmentepithels aus dem äusseren Blatte der primären Augenblase zu der Entwicklung des Choroidealgewebes vor.“

Sehen wir nun in den Sectionsberichten colobomatöser Augen und in den Angaben über die Funktionsfähigkeit derselben an der Stelle der Spaltbildung nach, so ergeben sich einige Widersprüche gegen die oben erwähnte Anschauung, dass die Retina an der Stelle des Coloboms fehle.

Den neuesten und wohl zugleich den genauesten Bericht über die mikroskopische Untersuchung eines colobomatösen Auges gibt Dr. Haase im Archiv für Ophthalmol. XVI. I. p. 113 und dazu die Zeichnung in L. de Wecker's Traité des maladies du fond de l'oeil p. 207. — Leider war aber an diesem Auge die Retina nicht normal, sondern „in den hinteren Abschnitten der Sitz einer Knochenneubildung; der N. opticus ganz atrophisch.“ Dass aus dem Verhalten einer solchen Retina keine sicheren Schlüsse auf ihr Verhalten zu der Colobombildung zu ziehen sind, erwähnt Dr. Haase daselbst. Von höherem Interesse ist aber das Verhalten der Choroidea in diesem Auge. Dieselbe zieht, wie das in der Abbildung gut zu sehen ist, ganz normal bis an den Rand der Scleralektasie, hier verdickt sie sich, wird gefässreicher und senkt sich dann verdünnt in die Ektasie der Sclera herab.

„Das Pigmentepithel geht, ohne eine Veränderung zu zeigen, bis an den Rand des Defectes, um da in einer scharf abgeschnittenen schwarzen Linie zu enden.“

Die Ektasie der Sclera wird von einer Bindegewebsmembran überzogen, die mit der Retina und Choroidea in unzertrennlichem Zusammenhang steht, dieser bindegewebige Ueber-

zug setzt sich direct aus der Choroidea fort, nur der kleinere Theil derselben stammt aus der Retina.

Die vollkommenste Zusammenstellung der älteren Sectionsberichte findet sich in Arlt's Krankheiten des Auges p. 125.

In dem Fall von Ammon war die Netzhaut gespalten, ebenso fehlte sie in der Scleralgrube des Falles von Hannover, während auch da wieder „ein Häutchen" den Ueberzug der Scleralpartie ausmachte. Ebenso spricht Arlt in seiner ersten Beobachtung von einem feinen Häutchen, welches ein Continuum mit Retina und Choroidea bildet, indem diese Häute am Rande der Grube unzertrennlich mit einander vereinigt sind.

Die zweite Beobachtung betrifft ein Auge, in dem sich am Grunde eine Sclerektasie gleich einer Grube befindet; in dieser Grube zeigt sich normale Netzhaut, „in der sich alle Formbestandtheile der Retina mikroskopisch nachweisen lassen, aber wie auseinandergezogen und schütterer, so dass die Netzhaut da verdünnt scheint. Die Choroidea ist darunter gefässarm und ohne Pigment."

In der dritten Beobachtung soll die Netzhaut sich in den durch das Colobom bedingten Divertikel nebst der Choroidea ausstülpen. Doch wird nicht erwähnt, dass nervöse Elemente gefunden seien. Ausser diesen von Arlt mitgetheilten Sectionsberichten, in denen das Verhalten der Netzhaut im Bereich des Coloboms besprochen wird, finde ich nur noch zwei hierher gehörige Mittheilungen.

Stellwag- v. Carion gibt in seiner schon erwähnten ausführlichen Abhandlung in der Zeitschrift der k. k. Ges. der Aerzte in Wien 10. Jahrg. p. 17 den Befund der Section zweier colobomatöser Augen.

Von dem rechten Auge heisst es: „Es war die Netzhaut ihrer ganzen Ausdehnung nach gespalten und der Spalt entsprach in Richtung und Lage genau dem Spalte der übrigen Bulbusorgane." Vom linken Auge wird mitgetheilt: „Es war die Netzhaut ihrer ganzen Länge nach von vorn nach hinten gespalten, doch waren ihre Spalträuder beiderseits innig mit

den Seitenrändern eines eigenthümlichen Gebildes verwachsen, welches nach vorne zu unmittelbar auflag auf dem Intercalarstück der Choroidea."

Was diesen hier zusammengestellten Befunden, mit Ausnahme des einen zweiten Falles von Arlt, wo im Bereich des Coloboms alle Formbestandtheile der Netzhaut nachgewiesen wurden, als Gemeinsames zukommt, ist: dass die nervösen Elemente der Netzhaut nebst dem Pigmentepithel am Rande des Coloboms aufhören, während ein dünner wahrscheinlich bindegewebiger Streifen, aus dem Rande der Netzhaut entspringend, sich dem Theil der Choroidea verbindet, welcher die oft nur ganz dünne Bekleidung der Sclera im Bereich des Coloboms ausmacht.

Diese Darstellung stimmt genau mit dem von Dr. Haase gegebenen mikroskopischen Bilde eines Schnittes vom Rande des Coloboms überein.

Meist sieht man auch in den ophthalmoskopischen Bildern, dass die Netzhautgefässe das Colobom gewissermaassen vermeiden und am Rande desselben hinlaufen, während in seinem Bereich Gefässe auftreten, welche offenbar mit den eigentlichen Retinalgefässen nichts gemeinsam haben.

Für das Fehlen der Retinalelemente, wenigstens sicher der nervösen, spricht auch die Beobachtung, dass immer ein dem Colobom entsprechender Defect im Gesichtsfelde constatirt werden konnte. Nur eine Ausnahme von dieser sonst allgemeinen Angabe theilt Nagel mit im Archiv für Ophthalm. VI. p. 172 zweiter Fall. — Es heist da: „Das Sehvermögen konnte nicht so genau geprüft werden, als es wünschenswerth gewesen wäre. Doch ging aus der kurzen Untersuchung hervor, dass keine irgend wesentliche Störung vorhanden war. Jedenfalls war ein Defect im Gesichtsfelde der pathologischen Region des Augengrundes entsprechend nicht vorhanden." Die etwaige Bestätigung dieser Beobachtung kann nur durch Auffindung analoger Fälle geschehen, da bis jetzt alle anderen Angaben

über Gesichtswahrnehmung in dem colobomatösen Theil der Retina ihr entgegenstehen.

Nur zweimal sind den Angaben zu Folge im Bereich des Coloboms wahre Netzhautelemente nachgewiesen und zwar in der zweiten erwähnten Beobachtung von Arlt und dem zum Schlusse beizubringenden Befund Hannover's. Dieser fand nämlich in den colobomatösen Augen eines neugeborenen Kindes eine schwache hintere Ektasie der Sclera ausgekleidet von normaler Choroidea und mit dieser fest zusammenhängender Retina. Vor der Aushöhlung war in Choroidea und Retina eine Raphe, welche sich in ersterer bis an die nach unten gekehrte Spitze der birnförmigen Pupille fortsetzte. Auch in der Netzhaut, welche ungewöhnlich fest mit der ganzen Aushöhlung zusammenhing und hier bedeutend dünner war, beobachtete man eine Raphe, welche nach vorne deutlicher wurde. Das Pigment der Aderhaut war normal." (Siehe Stellwag- v. Carion's oben erwähnte Mittheilung p. 43).

Dieser letzte Fall gibt uns vielleicht einen Hinweis zur Erklärung des ersten unserer Auffassung widersprechenden; nämlich dass vielleicht im Fötalleben oder auch, wie in Hannover's Fall, nach der Geburt eine beinahe völlige Vereinigung der secundären Augenblase zu Stande gekommen ist, dass aber der später sich entwickelnde intraoculare Druck ein Auseinanderweichen der Spalträuder und weitere Verdünnung der übrigen Augenhäute bewirkt. Die Vergrösserung einer Colobomspalte durch intraocularen Druck muss auch wohl für die Fälle von Colobom in Anspruch genommen werden, in denen sich die mit dem Augenspiegel nachweisliche Rarefication der Gewebe bis weit über die Eintrittsstelle des Sehnerven erstreckt, also bis dahin, wo nie eine Spalte normaler Weise in der Retina sein konnte. Diese Verhältnisse richtig zu beurtheilen muss spätern Sectionsbefunden colobomatöser Augen, die sich wo möglich einer vorhergegangenen Augenspiegeluntersuchung anschliessen, überlassen bleiben.

Vielleicht aber ist es auch nicht unwichtig, colobomatöse

Augen neu geborener Kinder zu untersuchen und dann etwaige Veränderungen, welche durch das Wachsthum bedingt werden, zu beobachten.

Dass aber solche Untersuchungen für die Lehre von der Entwicklungsgeschichte nicht ganz ohne Werth sein können, zeigt ein von Stellwag- v. Carion in der schon öfter erwähnten Abhandlung p. 45 ausgesprochener Satz:

„Immerhin ist aber die Ableitung der bisher gefundenen colobomatösen Anomalien aus der Remak'schen Entwicklungstheorie noch durch einen Umstand erschwert. Man findet nämlich, dass in gar keinem Falle sich ein eigentlicher Spalt der Choroidea nachweisen lasse. In den meisten Fällen wird nämlich ganz deutlich von Choroidealgewebe gesprochen, welches die Innenwand der Scleralausdehnung überkleidete, sich als Raphe bis zu den Ciliarfortsätzen erstreckte und sich durch Verminderung des Pigmentes von den normalen Choroidealpartien unterschied." Es hätte bei diesem Hinweis auf die wahren Verhältnisse der Entwicklung der secundären Augenblase nur einiger directer Untersuchungen bedurft, um schon viel früher zu zeigen, dass die Choroidea nicht aus dem äusseren Blatte der secundären Augenblase entstehe, wie es Remak annahm, sondern dass jenes äussere Blatt nur zum Pigmentepithel der Retina werde.

Ueberblickt man nun die verschiedenen Spaltbildungen in den einzelnen Häuten, so müssen wir in Ermangelung eines genetischen Eintheilungsprincipes von dem ausgehen, was wir direct und mit dem Augenspiegel beobachten können. So ergeben sich am einfachsten zwei Gruppen von Colobombildungen: 1. diejenigen, welche sich gleich äusserlich durch einen Spalt in der Iris zu erkennen geben, und 2. diejenigen, welche sich bei intacter Iris nur auf die inneren Augenhäute beziehen. Die erste Abtheilung ist die am häufigsten beobachtete, und sind dahin gehörig folgende Fälle in der Literatur bekannt geworden:

a) Eine einfache Spalte in der Iris ohne sonstige Spalt-

bildung, weder im Corpus ciliare noch in der Choroidea noch in der Retina.

Wagner in Ammon's Zeitschrift III. Bd. p. 228. Die Section ergab Spaltung im kleinen Kreis der Iris; Retina und Choroidea normal; die Linse gegen den unteren dem Colobom entsprechenden Rand gerade wie abgeschnitten.

b) Colobom der Iris und des Corpus ciliare bei intacter Retina und Choroidea. Solche Fälle finden sich mitgetheilt von Heyfelder in Ammon's Zeitschrift III. Bd. p. 467, das rechte Auge des Falles, welchen Gescheidt mittheilt in Ammon's Zeitschrift IV. Bd. p. 436 und die vierte Beobachtung Arlt's in seinen Krankheiten des Auges, 3. Aufl. p. 130.

c) Spaltung der Iris des Corpus ciliare und Fortsetzung derselben durch die Retina mit Rarefication der Choroidea im Bereich des Retinalspaltes, ja bis über die Eintrittsstelle des N. optici hinaus. Solche Fälle sind sehr vielfach beschrieben, die wichtigsten derer, welche v. Ammon, v. Stellwag und Hannover secirten, sind schon erwähnt.

Den ophthalmoskopischen Befund findet man am schönsten beschrieben und gezeichnet in Liebreich's Atlas der Ophthalmoskopie, dem Jäger'schen Handatlas, in den Abhandlungen von Nagel, Archiv für Ophthalmol. VI. s. p. 170, von Bäumler, in der Würzburger med. Zeitschrift Bd. III. p. 71, von Stellwag-v. Carion, Zeitschrift der k. k. Gesellschaft der Wiener Aerzte 1854 und 1856, von Prof. Sämisch in den klinischen Monatsblättern J. V. p. 84 und in der Dissertation von Dr. Anton Schmitz. Fast jeder dieser Fälle bietet in Bezug auf Ausdehnung des Coloboms, auf Färbung, Tiefe der Scleralektasie und Verlauf der Gefässe etwas Eigenthümliches dar, doch stimmen sie alle darin überein, dass neben einem Colobom der Iris sich ein mehr oder weniger ausgeprägter Spalt der inneren Augenhäute findet.

Zwischen dieser I. Abtheilung und unserer folgenden steht eine eigenthümliche Colombombildung, nämlich die Spaltbildung in der Vagina Nervi optici mit oder ohne Iriscolobom.

In Liebreich's Atlas findet sich das Bild eines solchen Augenhintergrundes und ein dem analoger Fall wird in L. de Wecker's Maladies du fond de l'oeil beschrieben.

Eine öftere Beschreibung dieser Anomalie wäre sicher der Kenntniss solcher Vorkommnisse dienlich.

Zu der weniger leicht auffallenden 2. Abtheilung von Colobombildung gehört nun unser zu beschreibender Fall.

Bei diesen erstreckt sich die Spaltbildung nur auf die inneren Häute, während die Iris ganz oder beinahe ganz intact ist.

In der Klinik des Herrn Professor Sämisch kam ein Fall zur Beobachtung, bei welchem der grosse Kreis der Iris völlig normal entwickelt war, während der kleine Kreis nach unten einen geringen Defect zeigte.

Derselbe wurde in v. Gräfe's Archiv für Ophthalmologie 15 III. p. 276 veröffentlicht.

Aus der Literatur sind nur noch zwei etwa hierher zu rechnende Fälle bekannt, nämlich eine Beobachtung von Gescheidt und eine von Arlt (Ammon's Zeitschrift IV. p. 436 und Arlt, die Krankheiten des Auges II. p. 128).

In beiden Fällen war die Iris annähernd normal, ebenso aber auch die Retina und Choroidea im Innern des Auges, während der Ciliarkörper eine deutliche Spalte zeigte.

Eine einschlägige Beobachtung theilt Talko mit (Monatsbl. für Augenheilkunde VIII. p. 165). Leider ist in seiner Mittheilung das Citat nicht scharf abgegränzt, welches die Beobachtung enthält. Es fehlt das Zeichen, mit welchem das Citat geschlossen werden musste. In Folge hiervon bleibt man über die Chronologie dieser Beobachtung und ihrer richtigen Deutung im Zweifel, die, wie mich dünkt, in das Jahr 1867 zu setzen ist.

Der letzten Beobachtung des Herrn Professor Sämisch schliesst sich der zu beschreibende Fall ganz eng an.

Friedrich Böhm, Schuhmacher, 44 Jahre alt, aus Rossbach bei Linz, zeigt auf dem linken Auge ein Colobom im Inneren des Auges bei vollkommen normal gebildeter Iris; auf dem rechten

Auge ein Colobom der Iris neben Colobom im Inneren des Auges. Es sind dies die einzigen Bildungsfehler, welche sich an dem kräftigen und gesunden Manne nachweisen lassen.

Die subjectiven Erscheinungen, welche die oben erwähnten Hemmungsbildungen hervorrufen, sind gering. Er gibt an, in die Nähe wie in die Ferne habe er stets gut sehen können. bei seiner Arbeit habe anstrengender Gebrauch der Augen dieselben nicht ermüdet. Nur gibt er zu, dass er mit dem rechten Auge bei Abend besser sähe, als am Tage. Letztere Erscheinung erklärt sich leicht daraus, dass die Blendung, welcher das mit Iriscolobom behaftete Auge ausgesetzt ist, bei schwachem Dämmerlicht geringer sein muss, als bei voller Mittagsbeleuchtung.

Untersuchung des linken Auges.

Sehschärfe 1, liest Jäger 1 auf 12 Zoll, mit + 17 Jäger 1 auf 7 Zoll.

Das Gesichtsfeld zeigt sich nach oben beschränkt und zwar so, wie es Fig. 1 auf Taf. I. darstellt. Die Aufnahme geschah so, dass das zu untersuchende Auge 12″ von dem in Augenhöhe aufgestellten Mittelpunkt der Tafel entfernt, diesen fixirte, während auf der schwarzen Tafel ein Stäbchen mit weisser Spitze hin und her bewegt wurde. Ueber der punktirten Linie L′ wird das Stäbchen nur undeutlich, über der Linie L gar nicht mehr gesehen. In dem ganzen linken oberen Quadranten des Gesichtsfeldes soll das Stäbchen und auch die dort bewegte Hand undeutlicher gesehen werden, als in dem rechten oberen und den beiden unteren Quadranten. Welche Schlüsse hieraus in Bezug auf die Retina zu ziehen sind, lässt sich am besten bei Besprechung des ophthalmoskopischen Bildes erörtern.

Bei Besichtigung der äusseren Theile zeigt sich weder an den Lidern, noch in Bezug auf Grösse oder Consistenz, noch auf die Lage in der Orbita und in der Beweglichkeit irgend

etwas Abnormes. Die Sclera ist normal und gleichmässig weiss. Beim Blick nach oben ist weder eine Ektasie, noch wie in anderen Fällen eine bläuliche Färbung der unteren Hälfte der Bulbuscapsel zu bemerken. Die Cornea ist rund, normal gross und bis zum Rande hin vollkommen gut durchsichtig. Die vordere Augenkammer bietet nichts Bemerkenswerthes.

Die hellblaue Iris zeigt sich in ihren beiden Ringen vollkommen entwickelt, die Pupille liegt central und ist völlig rund. Die Strahlung des grossen Kreises ist überall gleichmässig und normal.

In einem schmalen, von der Mitte der Pupille nach unten laufenden Streifen erscheint bei focaler Beleuchtung das Gewebe des unteren Kreisabschnittes ein wenig verdünnt, so dass das Pigment etwas dunkler durchscheinen kann, was darauf hindeutet, dass die Iris in jenem schmalen Abschnitt ein dünneres Stroma besitzt, als in den übrigen Theilen. Dieselbe antwortet auf Lichtreiz mit schneller und ergiebiger Verkleinerung der Pupille, was von allen Seiten her gleichmässig geschieht. Durch Atropin wird die Pupille gleichmässig und vollkommen erweitert.

Die Medien des Auges zeigen sich bei der Durchleuchtung vollkommen klar, hingegen finden sich im Augenhintergrunde erhebliche Abweichungen von der Norm. Die beiliegende Tafel II. gibt den Hintergrund des Auges im umgekehrten ophthalmoskopischen Bilde mit Linse + 3 aufgenommen, möglichst getreu wieder.

Der ganze obere Theil des ophthalmoskopischen Bildes sowie der temporale und nasale Abschnitt desselben zeigen eine normale Färbung. Nach unten zu erblickt man das perlmutterglänzende Colobom. An die Papille legt sich nach unten zu eine sichelförmige, heller erscheinende Zone an; ganz als ob hier das Anfangsstadium eines Staphyloma posticum vorläge. Die Sclera scheint hell durch die verdünnte Choroidea durch und diese lässt bei stärkerer Vergrösserung einige Gefässe un-

deutlich erkennen. Darauf folgt nach unten eine 1 ½ breite Brücke normalen Choroidalgewebes.

Unter diesem Stück normalen Gewebes erblickt man etwa 2 Papillendurchmesser von der Eintrittsstelle entfernt einen runden vertieften weissglänzenden Fleck, etwas kleiner als die Papille. Dieser Fleck bildet den eigentlichen Anfang des Coloboms. Die tiefste Stelle dieser von Choroidea jedenfalls nur dürftig ausgekleideten Scleralektasie wird vermittelst parallaktischer Verschiebung des durchlaufenden Gefässes an dem unteren Rande gefunden, da wo derselbe durch einzelne Pigmentkörner scharf markirt ist. Auf unserem fingirten Medianschnitt des linken Auges Tafel I. Fig. 2 sieht man leicht, wie dicht vor dem vorderen Rande dieser ersten mit a bezeichneten Excavation der tiefste Punkt derselben liegt und nach hinten nach der Papille zu die Vertiefung flacher wird.

Die nun weiter nach unten folgende, etwa 1 Papillendurchmesser breite Brücke der Choroidea zwischen den beiden colobomatösen Ektasien, der oberen kleineren rundlichen und der unteren grösseren, erscheint heller, als der normale Augenhintergrund und lässt wieder bei stärkerer Vergrösserung kleine Gefässe erkennen.

Der nun folgende, weiter nach unten zu bemerkende Fleck ist der zweite grössere Theil des Coloboms. Derselbe zerfällt wegen der Tiefe der Scleralektasie und der verschiedenen, mit dem Augenspiegel als Farbenunterschiede zu erkennenden Dicke der Choroidealauskleidung in drei Abschnitte.

Der obere (Taf. I. Fig. 2 b) gleichsam dem mittleren tiefsten Theile halbmondförmig angeheftete Abschnitt erscheint ziemlich vollständig mit Choroidea versehen und noch wenig vertieft zu sein. Es lassen sich noch deutlich hellrothe Choroidealgefässe erkennen. Die Ränder dieses Abschnittes erscheinen nach der normalen Choroidea hin gewulstet und pigmentirt. Von dem zweiten tiefsten Abschnitt (c) trennt sich dieser flachere erste durch ein ziemlich gerade verlaufendes Gefäss, welches weiter

an dem gewulsteten Rande des zweiten Abschnittes zu verfolgen ist.

Der zweite Abschnitt des unteren Coloboms ist am tiefsten excavirt, am hellsten glänzend, demnach also am wenigsten von Choroidea ausgekleidet. Die tiefste Stelle befindet sich an seinem unteren scharfen Rande gegen den dritten grösseren, aber zugleich flacheren Abschnitt (d). Dieser scharfe Rand erhebt sich gewissermaassen als eine First zwischen beiden Excavationen (c und d). Das normale Choroidealgewebe schiebt sich zwischen beide von rechts und links her zungenförmig vor, gleichsam als habe hier nochmals eine Vereinigung der beiden Ränder angestrebt werden sollen.

Die übrigen Ränder der zweiten Abtheilung, namentlich in unserer Zeichnung der linke erscheinen gewulstet, pigmentirt und von grösseren Gefässen durchlaufen.

Quer durch die Excavation zieht auf dem hell weissen Hintergrunde dunkel und scharf abgezeichnet ein grösseres Gefäss, welches in die den Rand umkreisenden Gefässe einzumünden scheint. Eins von diesen Randgefässen bildet dann auch noch auf der linken Seite der Excavation eine deutliche Schlinge, wie denn fast in jedem Colobom derartige Schlingenbildung der Gefässe zur Beobachtung kommen.

In unserem Durchschnitt (Taf. I. Fig. 2 c) erscheint dieser Abschnitt als der tiefste, gleich vor ihm die erwähnte First, welche ihn von dem seichteren dritten Abschnitt trennt.

Dieser dritte und grösste Theil des Coloboms, der mit seinem vorderen, in der Zeichnung unteren Rande nicht mehr weit von den unteren Processus ciliares entfernt sein kann, bildet eine flache Grube mit scharfem hohen linken unteren und langsam ansteigenden rechten Rande. Von rechts her scheint sich die Choroidea zwar verdünnt, aber doch sichtbar deutlich vascularisirt an der Auskleidung der Grube zu betheiligen. Ein kleiner, schön ausgeprägter Ast eines Venenstammes ist in der rechten oberen Ecke unserer Zeichnung angegeben.

Die tiefste Stelle der vorderen Excavation befindet sich am linken und vorderen (unteren) Rande; nach rechts erhebt sie sich langsam ansteigend zur normalen Höhe. So erscheint auch der linke und der vordere Rand gewulstet und pigmentirt, während der rechte weniger deutlich nur durch ein Hellerwerden der Choroideal-Färbung ausgezeichnet ist.

Der Theil der Choroidea, welcher nach vorne vor dem vorderen Rande des Coloboms noch zur Anschauung gebracht werden kann, erscheint vollkommen normal und in nichts von dem normalen Augenhintergrunde verschieden.

In dem linken unteren Theil des dritten vorderen Abschnittes (d) des Coloboms finden sich auch noch einige Pigmenthäufchen in unserer Zeichnung angegeben, welche besonders zur Seite zweier aus der Art. centr. retinae stammenden Gefässe deutlich auf dem weissen Grunde sich abheben. Ob dieses Pigment der verdünnten Choroidea angehört oder ob es Rudimente des Pigmentepithels der Retina sind, darüber lässt sich mit dem Augenspiegel nichts entscheiden.

Ebensowenig lässt sich über das Verhalten der Retina aussagen. Die Papille ist etwas queroval mit scharfem Scleralbogen und deutlicher physiologischer Excavation. Die Gefässe entspringen je in zwei Stämmchen, die sich noch im Bereich der Papille in zwei nach oben verlaufende Arterien und zwei Venen theilen. Nach unten und vorn verlaufen drei Venen und drei Arterien. Die beiden grössten Venen halten sich am Rande des Coloboms, während eine der Arterien mitten durch das ganze Colobom zu verfolgen ist. In der hintersten kleinen runden Ektasie theilt sie sich in zwei Aeste, deren einer in das vordere Colobom eintritt, sich dann in drei Aeste theilt, welche ziemlich gestreckt und parallel nach vorne verlaufen. Ihnen gesellt sich noch auf der rechten Seite der Zeichnung ein Arterienast bei, welcher den drei oberen annähernd parallel durch den dritten vorderen Abschnitt des Coloboms verläuft und gleich jenen über den vorderen Rand desselben auf die

normale Choroidea zu verfolgen ist. Bemerkenswerth ist, dass alle diese vier Gefässe, sobald sie das Gebiet des Coloboms verlassen, bedeutend stärker und dunkler gefärbt erscheinen.

Die Gesichtsfeldaufnahme ergab zwischen den Linien L und L' unserer Fig. 1 Taf. I. eine Zone des undeutlichen Sehens, diese Zone würde etwa einem Streif der Retina entsprechen, welcher, von der kleinen runden Excavation ausgehend, sich rechts und links dem grösseren Colobom anlehnt.

Der ganz dunkle Theil des Gesichtsfeldes oberhalb der Linie L entspricht dem Colobom.

Die geringere Wahrnehmung im äusseren oberen Quadranten des Gesichtsfeldes deutet darauf hin, dass die Retina in dem rechten unteren, dem Colobom sich anschliessenden Theile unserer Zeichnung nicht völlig normal functionirt.

Ob das mit der im Vergleich zu den übrigen Theilen helleren Färbung der Choroidea zusammenhängt, welche in dieser Gegend wahrzunehmen ist, lasse ich dahin gestellt sein.

Untersuchung des rechten Auges.

Sehschärfe ohne stenopäische Brille = $^{10}/_{50}$, liest Jäger 15 auf 6 Zoll.

Mit stenopäischer Brille Sehschärfe = $^{10}/_{15}$, liest Jäger 5 auf 6 Zoll.

Die Gesichtsfeldaufnahme ergibt völlige Dunkelheit in dem über der Linie R unserer Fig. 1 Taf. I. liegenden Abschnitte. Im übrigen Theil normal. Die Prüfung geschah genau wie bei dem anderen Auge. Das Aeussere des rechten Auges unterscheidet sich in keiner Weise von dem genau beschriebenen linken, mit Ausnahme der Iris. Dieselbe bietet nämlich den Anblick eines gewöhnlichen, oft zu beobachtenden, nach unten hin gerichteten Coloboms. Der Spalt nimmt etwas weniger als ein Dritttheil des Pupillarrandes in Anspruch und erstreckt sich mit etwas convergirenden Schenkeln nach unten.

Der grosse Kreis der Iris zeigt da, wo er erhalten ist, regelmässige Strahlung. Die Reaction auf Lichtreiz ist schnell und ergiebig und erfolgt derart, dass die Zipfel der Iris einfach an ihrer Stelle stehen zu bleiben scheinen, und nur der obere Rand der Pupille durch die Wirkung des Sphincters herab und die seitlichen Ränder gegen das Centrum hin gezogen werden.

Die Pupille erscheint vollkommen schwarz und bei focaler Beleuchtung lassen sich weder Reste der Membrana pupillaris oder etwaige Verbindungsbrücken zwischen den Schenkeln der Iris erkennen.

Dagegen bemerkt man nicht weit vom Ciliarrande und parallel mit demselben einen hellgrauen Bogen, welcher mit Hülfe des Augenspiegels leicht als Linsenrand zu erkennen ist. Während nämlich die Pupille im übrigen Theile hell leuchtend erscheint, zeigt sich jener Bogen als schwarzer Streif, welcher von dem Colobom ein schmales Segment nach unten abschneidet, und macht sich die prismatische Wirkung des Linsenrandes sehr deutlich bemerkbar.

Das ophthalmoskopische Bild bietet den Anblick eines Coloboms, welches gewissermaassen als Vorstufe zu dem eben beschriebenen des linken Auges gelten kann.

Dasselbe beginnt etwa $1^1/_2$ Papillendurchmesser entfernt vor der Eintrittsstelle nach unten und vorn, wird aber dann nicht mehr durch Choroidealbrücken unterbrochen, sondern verläuft ohne dass selbst ganz vorne eine Vereinigung der Ränder beobachtet werden könnte, als gleichmässig vertiefte Mulde bis in die Gegend der Ciliarfortsätze verfolgbar. Einzelne stärkere Gefässe sind in ihrem Verlauf quer durch das Colobom zu bemerken. Die Papille ist stark queroval, von normaler Färbung.

Zwei Venen verlaufen über den Rand der Papille getrennt austretend nach oben, und ebenso zwei nach unten und vorn.

Die letzteren verlaufen, das Colobom gleichsam einschliessend, scharf an und in dem wulstigen Rande der Excavation. Zwei

Arterien laufen von der Papille nach oben und zwei nach unten, von denen die eine wieder in das Colobom eintritt, um so weit, als dies überhaupt möglich ist, nach vorne auf dem weissen Grunde verfolgt werden zu können.

Zieht man nun in Betracht, dass dieses zweite rechte Auge den vollen Symptomencomplex eines Coloboms der Iris, verbunden mit colobomatöser Spaltung der inneren Augenhäute darbietet und vergleichen wir damit das linke Auge und beachten den Ort der Rarefication des Choroidalgewebes, die gewulsteten pigmentirten Ränder desselben, den Perlmutterglanz der durchscheinenden Sclera, das Auftreten und den schlingenförmigen Verlauf grösserer Gefässe in der durch parallaktische Verschiebung als Ektasie zu erkennenden Partie, den Mangel an Pigmentepithel und endlich den Defect im oberen Theil des Gesichtsfeldes, so kann es nicht zweifelhaft bleiben, dass wir es hier mit einem Colobom der inneren Augenhäute zu thun haben, obwohl die sonst fast regelmässige Complication dieser Hemmungsbildung, nämlich das Colobom der Iris gänzlich fehlt.

Hier möge denn auch noch ein vollkommen ähnlicher Fall von Colobom der inneren Augenhäute neben völlig wohl ausgebildeter Iris erwähnt werden, welchen Herr Professor Sämisch in der letzten Zeit beobachtete und mir zur Veröffentlichung mittheilte.

Der Fall betrifft eine Frau, deren Bruder mit einem vollkommenen Colobom auf beiden Augen behaftet ist. Die Irides ihrer beiden Augen sind dagegen völlig normal entwickelt, während das Ophthalmoskop in dem unteren hinteren Abschnitt der Choroidea beider Augen einen Defect des Pigmentepithels mit Rarefication der Choroidea und Ektasie der Sclera erkennen lässt, welche unserer Abbildung ganz analog und durch die oben genannten Symptome als ein Colobom der inneren Augenhäute vollkommen gut charakterisirt ist.

Blicken wir nun auf diese Fälle von Spaltbildungen im hinteren Abschnitt des Auges, ohne die Spaltung der Iris, zurück,

so sind im Vergleich zu der Entstehung anderer Colobome die beiden Annahmen die nächstliegendsten: dass sich entweder die secundäre Augenblase in den ersten Tagen ihrer Entwicklung nur in ihrem vorderen Abschnitt schliesst, um zur normalen Entwicklung der Iris und des Corpus ciliare das Ihrige beizutragen, während sie in dem hinteren Abschnitt offen bleibt, um dort zu weiterer Colombombildung Anlass zu geben, oder dass in dem hinteren Abschnitt nur eine lockere Vereinigung stattfindet, welche dann, nachdem Iris und Corpus ciliare hinreichend entwickelt sind, durch intraocularen Druck gewissermaassen wieder auseinandergezogen werden.

Wie die Verhältnisse in Wirklichkeit liegen, muss Forschungen vorbehalten bleiben, welche die mikroskopisch-anatomischen Verhältnisse prüfen; vielleicht ist aber auch von Beobachtungen colobomatöser Augen neugeborner Kinder etwas zu erwarten, namentlich wenn sich in der Weiterentwicklung derselben Veränderungen herausstellen sollten.

Was nun den behandelten Fall von Colobom vor den bisher beschriebenen besonders auszeichnet, ist:

1. Die Spaltbildung der inneren Augenhäute ohne jede Betheiligung der Iris an derselben, und

2. Die ausserordentlich deutliche Theilung des Coloboms in zwei hintereinander liegende Abschnitte, welche durch ein annähernd normales Stück Choroidea von einander geschieden werden.

Es ist ganz deutlich sichtbar, dass hier eine Vereinigung der beiden Spaltränder angestrebt wurde, dass dieselbe auf dem linken Auge aber nur stellenweise erreicht wurde, während in dem vollständig colobomatösen rechten Auge der Spalt vollkommen blieb und auch vorne nicht soweit geschlossen wurde, dass die Iris sich hätte entwickeln können.

Dass das Pigmentepithel der Retina im Bereich des Coloboms auf beiden Augen gänzlich fehlt, ist mit dem Augen-

spiegel leicht zu constatiren, dass in den meisten Abschnitten der colobomatösen Sclerektasien noch schwache Reste von Choroidea vorhanden sind, ist selbst aus der Zeichnung wie auch aus der Beschreibung ersichtlich; ob aber Retinalelemente im Bereich des Coloboms vorhanden sind, welche dann etwa durch intraocularen Druck atrophirt wären, muss dahin gestellt bleiben.

Jedenfalls fordert der regelmässige Verlauf der Retinalgefässe in diesem Falle dazu auf, an das Vorhandensein rudimentärer, jedenfalls aber nicht perceptionsfähiger Netzhautelemente zu denken, welche etwa bei mangelhafter Entwicklung des zugehörigen Pigmentepithels und in Folge dessen ungenügender Entwicklung der Choroidea durch den starken intraocularen Druck auseinandergedrängt und verdünnt sind.

Zum Schluss fühle ich mich verpflichtet, meinem verehrten Lehrer Herrn Professor Sämisch, welcher mir mit ausserordentlicher Freundlichkeit diesen, in seiner Klinik beobachteten Fall zur Veröffentlichung überwies, meinen tiefgefühlten Dank auszusprechen.

Zugleich danke ich meinem Freunde, Herrn Dr. med. F. Cramer, der so gütig war, mit seinem Talente meine ophthalmoskopische Skizze zu der beigegebenen anschaulichen Zeichnung zu vervollkommnen.

Während des Druckes dieser Arbeit finde ich in Zehender's Klin. Monatsblättern, August und September 1871, p. 238, eine Mittheilung von Dr. Talko, welche eine Beobachtung betrifft, bei der zwei weisse unregelmässige Inselchen zwischen dem Rande eines Coloboms und der Papille eingeschoben waren, und dieselbe Deutung erfahren haben, welche ich dem inselförmigen Choroidealdefecte in meinem Falle gegeben habe.

THESEN.

1. Bei völligem Verhaltensein des Chorions ist die manuelle Entfernung indicirt.

2. Colobombildung im Inneren des Auges bedingt durchaus nicht immer Iriscolobom.

3. Bei hochgradigem Hydrops kann ein oberflächlicher Einschnitt in die Haut des Beines, durch welchen die Flüssigkeit abfliesst, wesentliche Erleichterung bringen, doch muss die Wunde fortwährend mit desinficirender Flüssigkeit berieselt werden.

Vita.

Der Verfasser wurde am 12. November 1846 zu Steinbeck im Fürstenthum Lippe-Detmold geboren. In der nach evangelischem Ritus vollzogenen Taufe erhielt ich von meinem Vater, Hermann von Hoffmann und meiner seligen Mutter, Louise von Hoffmann, geb. von Cornberg, die Namen Hugo Philipp Carl Ferdinand.

Meinen ersten Schulunterricht genoss ich auf dem Gymnasium zu Herford, besuchte dann in Folge der Uebersiedelung meiner Eltern nach Wiesbaden das dortige Gymnasium bis zur Secunda und dann das k. Pädagogium zu Ilfeld, von wo ich zu Ostern 1867 mit dem Zeugniss der Reife entlassen wurde.

Mein erstes Universitätssemester verbrachte ich in Göttingen; meine Lehrer waren dort die Herren Professoren Henle, Wöhler, Griesebach und Ehlers.

Den Winter 1867—68 besuchte ich das chemische Institut des Herrn Professor Fresenius in Wiesbaden; meine Lehrer waren daselbst die Herren Prof. Fresenius und Neubauer.

Darauf bezog ich auf drei Semester die Universität zu Bonn, um im Sommer 1869 daselbst mein Tentamen physicum zu absolviren.

Den Winter 1869—1870 verbrachte ich in Italien und besuchte während drei Monate in Palermo die Universitätsklinik des Herrn Professor Albanese und hörte die Vorlesungen der Professoren Thomasi und Blaserna.

Im Frühjahr 1870 ging ich auf 1 Jahr nach Berlin; meine Lehrer waren die Herren Professoren Bardeleben, Traube, Virchow und Martin und die Herren Doctoren Liebreich, Jaquet, Schönborn und Quinke.

Beim Beginn des zur Abwehr fremden Uebermuthes begonnenen nationalen Krieges hatte ich das Glück, unter Herrn Professor Billroth im Feldlazareth zu Weissenburg mich an der Pflege der Verwundeten betheiligen zu dürfen.

Diesem verehrten Herrn für seine Leitung meinen besten Dank.

Im Sommer 1871 kehrte ich nach Bonn zurück. Meine Lehrer waren hier sowohl bei meinem ersten, als bei meinem zweiten Aufenthalt die Herren Professoren Binz, Busch, Doutrelepont, Hildebrand, Kekulé, Ketteler, Landolt, von Mosengeil, Obernier, Pflüger, Rindfleisch, Rühle, Sämisch, Schultze, de la Valette, Veit, Weber.

Diesen meinen hochverehrten Lehrern meinen besten Dank.

Erklärung der Tafeln.

Tafel I. Fig. 1 zeigt das Ergebniss der Gesichtsfeldaufnahme beider Augen. Die Zahlen bedeuten die Entfernung der einzelnen Marken von dem Mittelpunkte in Centimetern ausgedrückt.

Ueber der Linie R war der Patient bei Fixation des in Augenhöhe aufgestellten Mittelpunktes der Tafel aus 12″ Entfernung nicht im Stande, irgend etwas wahrzunehmen, während im übrigen Theil des Gesichtsfeldes keine Störung zu bemerken war.

Zwischen den Linien L und L' war die Empfindung des linken Auges nur dunkel; über der Linie L ganz verloren.

Fig. 2 stellt einen gedachten Median-Durchschnitt durch das linke Auge dar, a bezeichnet die erste getrennte Ektasie; b die flachere, welche zusammen mit c (dem tiefsten) und d (dem vorderen) Abschnitt die grosse und breite vordere Abtheilung des Coloboms bildet.

Tafel II. gibt das ophthalmoskopische Bild des linkes Augengrundes wieder.

Fig. 2

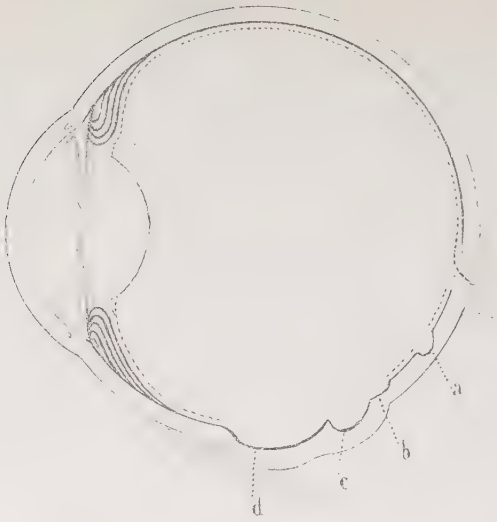

Fig. 1

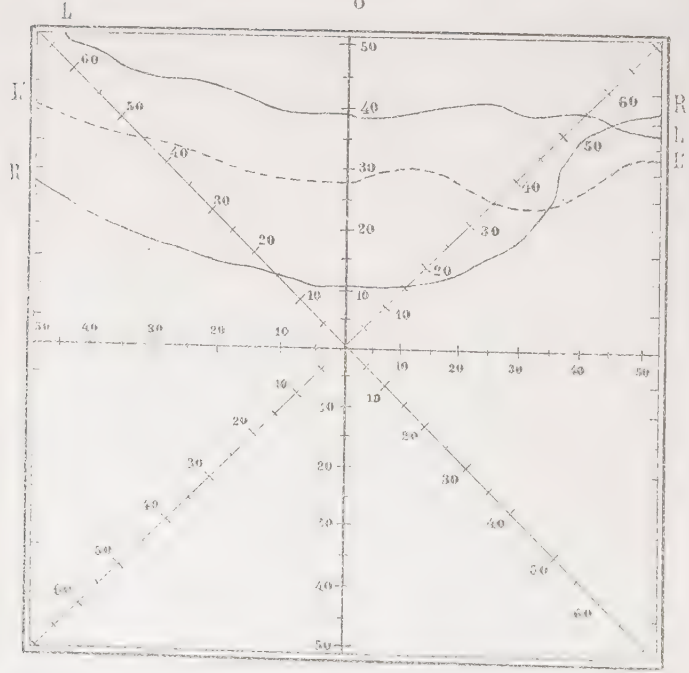
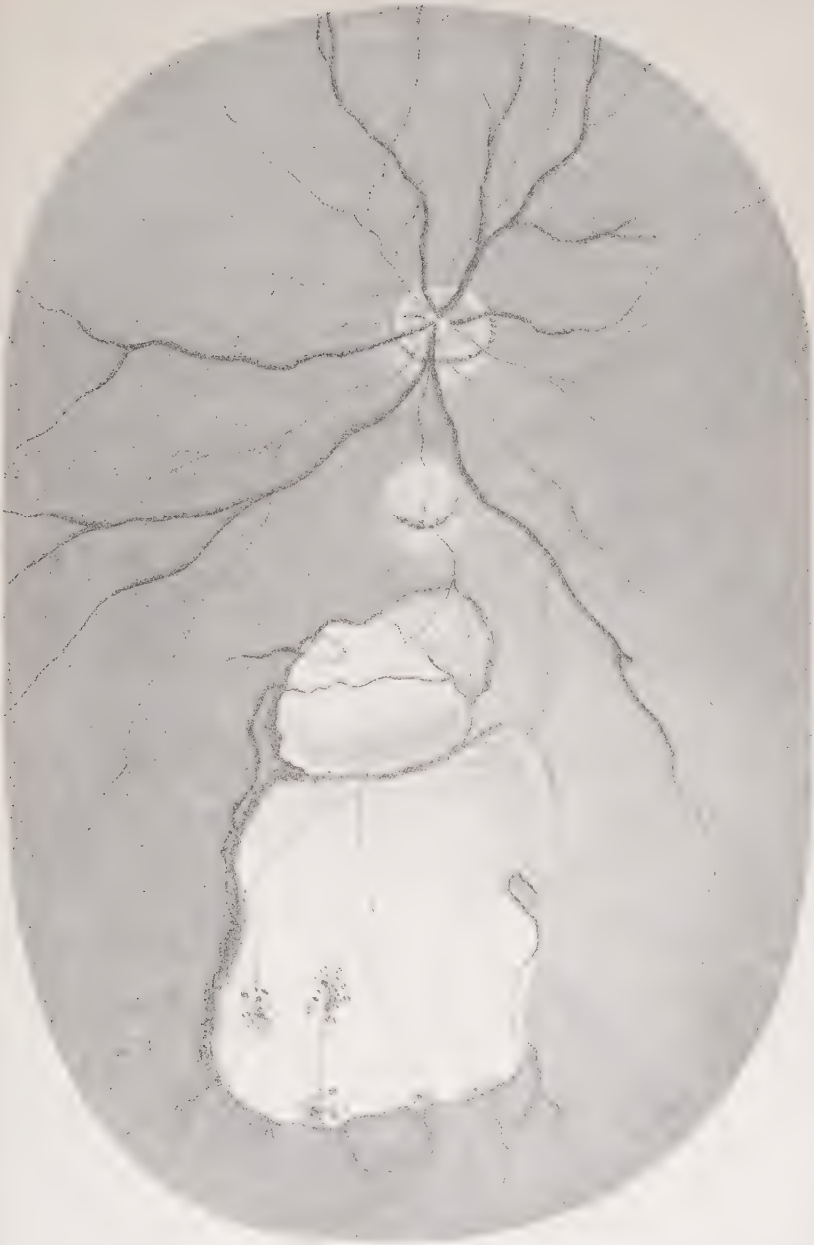
Fig 3.